DERLEME REVIEW

DOI: 10.24074/tjrms.2021-87530

Adenomyozis; Tanı, Klinik Bulgular ve Tedavinin Güncel Yaklaşımları

Adenomyosis; Diagnosis, Clinical Findings and Current Approaches to Treatment

Begüm ERTAN[a], Aslı AKDÖNER[a], Onur YAVUZ[a], Ezgi BİLİCEN[a], Erkan ÇAĞLIYAN[a]

[a]Dokuz Eylül Üniversitesi Tıp Fakültesi, Kadın Hastalıkları ve Doğum ABD, İzmir, Türkiye

ÖZET

Adenomyozis, endometriyal bez ve/veya stromanın hiperplastik ve hipertrofik myometriyum içinde bulunmasıdır. Histopatolojik olarak, diffüz ve fokal(adenomyoma) olmak üzere iki ana tipi vardır. Patogenezde junctional zonun anahtar rol oynadığı düşünülmektedir. Risk faktörleri net olmamakla birlikte perimenopozal ve multiparöz kadınlarda daha sık saptanmaktadır. Adenomyozisli hastaların 1/3'ü asemptomatiktir, geriye kalan hastalarda en sık görülen semptomlar ağır menstrüel kanama ve dismenoredir. Tanıda ilk tercih transvajinal ultrasonografidir. Şüphelenilen veya diğer benign uterin patolojilerle arada kalınan vakalarda manyetik rezonans görüntüleme tercih edilebilir. Tedavide ilk sorulacak soru gelecekteki fertilite arzusudur. Fertilitesini tamamlamış kadınlarda histerektomi küratif tedavi yöntemidir. Ayrıca hastalığın kesin tanısı da histolojik spesimen incelemesi ile konulmaktadır. Fertilite arzusu olan kadınlarda uterus koruyucu rezeksiyon tercih edilebilir. Bunun dışında medikal tedavi, endometrial ablasyon ve uterin arter embolizasyonu da tercih edilebilir.

Anahtar Kelimeler: Adenomyozis; ultrasonografi; manyetik rezonans görüntüleme; leiyomyoma

ABSTRACT

Adenomyosis is the presence of endometrial gland and/or stroma within the hyperplastic and hypertrophic myometrium. Histopathologically, there are two main types as diffuse and focal (adenomyoma). The junctional zone is thought to play a key role in the pathogenesis. Although the risk factors are not clear, they are more common in perimenopausal and multiparous women. 1/3 of patients with adenomyosis are asymptomatic, the most common symptoms in the remaining patients are heavy menstrual bleeding and dysmenorrhea. The first choice for diagnosis is transvaginal ultrasonography. Magnetic resonance imaging may be preferred in suspected cases or other benign uterine pathologies. The first question in the treatment is the desire for future fertility. Hysterectomy is a curative treatment method in women who have completed their fertility. In addition, the definitive diagnosis of the disease is made by histological specimen examination. Uterine-sparing resection may be preferred in women with a desire for fertility. Apart from this, medical treatment, endometrial ablation and uterine artery embolization may also be preferred.

Keywords: Adenomyosis; ultrasonography; magnetic resonance imaging; leiomyoma

EPİDEMİYOLOJİ VE TANIM

Adenomyozis, myometriumda hiperplastik ve hipertrofik düz kaslarla çevrili ektopik endometrial dokunun (endometriyal bezler ve/veya stroma) varlığı ile karakterizedir.[1,2] Adenomyozis ilk olarak 1860 yılında Alman patolog Carl von Rokitansky tarafından myometriumda endometriyal bezler gözlemlendiğinde tanımlanmıştır ve buna "sistosarkom adenoid uterium" adı verilmiştir.[3] Daha sonra 1925 yılında Frankl, ilk defa 'adenomyozis' tanımını kullanmıştır.[4] Ancak adenomyozisin en net tanımı 1972 yılında Bird ve ark. tarafından yapılmıştır.[1]

Correspondence: Begüm ERTAN
Dokuz Eylül Üniversitesi Tıp Fakültesi, Kadın Hastalıkları ve Doğum ABD, İzmir, Türkiye
E-mail: begmertan@hotmail.com

Peer review under responsibility of Turkish Journal of Reproductive Medicine and Surgery.

Received: 13 Dec 2021 ***Received in revised form:*** 24 Jan 2022 ***Accepted:*** 07 Apr 2022 ***Available online:*** 05 Aug 2022

2587-0084 / Copyright © 2022 by Reproductive Medicine, Surgical Education, Research and Practice Foundation.
This is an open access article under the CC BY-NC-ND license (http://creativecommons.org/licenses/by-nc-nd/4.0/)

Adenomiyozis üreme çağındaki kadınların %19,5'ini etkileyen, yaygın olarak görülen benign bir uterin hastalıktır.[5] Tanısı kesin olarak histolojik spesimen incelemelerinde koyulabildiği için; histerektomi patoloji raporlarına göre toplumdaki prevelansı değişik çalışmalarda %5 ila %70 arasında değişmektedir.[5,6] Ektopik endometriyal dokunun, myometriumda farklı yayılım paternleri izlediği ve hastalığın fokal ve diffüz olarak ikiye ayrıldığı bilinmektedir. Adenomyozis, myometrium içerisinde sınırlı bir nodüler formasyon olarak saptandığında fokal, tüm myometrium boyunca yaygın bulunup, uterusu global olarak büyütürse diffüz olarak tanımlanmaktadır.[7,8] Diffüz adenomyoziste patolojik spesimende, myometriyal duvar kalınlaşmıştır ve sıklıkla endometriyal kanama odakları görülebilir. Fokal adenomyozis genellikle nodüler formasyondadır ve bu formasyon adenomyoma olarak adlandırılır. Adenomyomalar, makroskobik olarak uterin leiyomyomlar ile karışabilir. Ayrıca bazı nadir vakalarda, myometriyumda büyük bir kist(kistik adenomyoma) şeklinde de görülebilir.[8,9] Ayrıca Hiroyuki ve ark. 2009 yılında 9 olguyu derleyerek nadir görülen jüvenil kistik adenomyozisin tanı kriterlerini belirlemişlerdir.[10] Jüvenil kistik adenomyozis için; 30 yaş altında olmak, şiddetli dismenore, uterin lümen ile alakasız ≥1 cm kistik lezyon ve çevresinde hipertrofik myometrium gerekmektedir.[10]

ETİYOPATOGENEZ VE RİSK FAKTÖRLERİ

Adenomyozisin patogenezi ve etiyolojisi tam olarak bilinmemekle birlikte literatürde iki ana teori öne sürülmüştür.[11] Bu teoriler, aktive olan doku hasar ve onarım mekanizması (TIAR) ile endometriyal bazal tabakanın myometriyuma doğru invajinasyonu ve embriyonik pluripotent Müllerian remnantlar veya diferansiye adult kök hücrelerin de novo metaplazisidir.[11]

İnvajinasyon teorisinin temelinde junctional zon hasarı bulunduğu düşünülmektedir. Junctional zon; adenomyozisin patogenezinde anahtar role sahiptir.[12] Junctional zon, T2 ağırlıklı manyetik rezonans görüntülemede koyu bir bant olarak görünen, subendometrial myometriyumu dış myometriyumdan ayıran ancak histolojik olarak tanımlanamayan bir bölgedir.[13] Çalışmalar, bu bölgenin fizyolojiyi etkileyebilecek değişikliklere ve farklı büyüme faktörü ekspresyonuna sahip olduğunu göstermektedir.

Daha az kabul gören diğer teoriler, ektopik endometriyal dokunun varlığını açıklamak için değişmiş lenfatik drenaj yolları ve yer değiştirmiş kemik iliği kök hücreleridir.[11] Ayrıca, östrojen ve progesteronun da adenomyozis patofizyolojisinde rol oynadığı görülmektedir.

Steroid hormonlar da patogenezde vurgulanmakta ve çoğunlukla sistemik hiperandrojenizmden ziyade lokal hiperandrojenizm üzerine odaklanmaktadır.[14] P450 aromataz proteini adenomyotik bezlerde lokalizedir ve aromataz CYP450 için mRNA da adenomyotik dokuda lokalizedir. Aromatazın androjen öncüleri üzerindeki etkisi ve estron-3-sülfatı östrona dönüştürmek için çalışan estron sülfataz patogenezde yer alabilir;[15] ayrıca adenomyozisli kadınlarda periferik kana göre menstrüel kanda saptanan nispeten yüksek östradiol seviyeleri de bu bulgularla ilişkili olabilir.[15] Ayrıca bazı kanıtlar, adenomyozisli kadınlarda endometriumda 17β-hidroksisteroid dehidrojenaz tip 2'nin değiştiğini ve bu durumun siklusun sekretuar fazı sırasında östradiolun östrona dönüşümünün artmasıyla sonuçlandığını düşündürmektedir.[16]

Adenomyozisin doğal seyri, prevalansı ve risk faktörleri belirsizdir. Görüntüleme çalışmaları ile klinik bir tanı konulabilir. Perimenopozal ve multiparöz kadınlarda daha sık saptandığı söylense de, bu hastalığın kesin tanısının histopatolojik olarak konmasının getirdiği bir bias söz konusu olabilir.[4] Çünkü perimenopozal ve multiparöz kadınların daha sık histerektomi geçirmesi nedeniyle daha genç popülasyonda gözden kaçırdığımız adenomyozis tanıları olabilmektedir. Adenomyozis risk faktörleri, artmış östrojen maruziyeti ile ilişkilidir. Erken menarş, artmış parite, kısa menstrüel sikluslar, artmış vücut kitle indeksi, tamoksifen kullanımı ve depresyon öyküsü risk faktörleri içinde yer alır.[17] Ayrıca geçirilmiş uterus cerrahisi adenomyozis için bir risk faktörü olabilir. Bunun etyopatogenezinde, junctional zon hasarlanmasına bağlı olarak endometriumun bazalis tabakasının invajinasyonu suçlanmaktadır. Sigara kullanımıyla ilgili çelişkili sonuçlar vardır.[18] Net bir risk faktörü olduğu söylenemez. Adenomyozis sık-

lıkla diğer uterin hastalıklarla, özellikle uterin leiomyomlar ve endometriozis ile birlikte bulunur.[9] Ayrıca yapılan çalışmalarda adenomyozisli hastalarda, artmış endometriyal ve tiroid kanseri riski saptanmıştır.[19]

KLİNİK BULGULAR

Adenomyozis hastalarının 1/3'ü asemptomatiktir. Kalan 2/3'ünde ise semptomlar; dismenore, ağır menstrüel kanama, kronik pelvik ağrı ve infertiliteyi içerir, ancak semptomlar spesifik değildir ve endometriozis ve/veya leiomyomlar gibi diğer jinekolojik hastalıklarla karışabilir, bu nedenle preoperatif tanıyı zorlaştırır.[20-25] Transvajinal ultrasonografi ve manyetik rezonans görüntüleme teknikleri adenomyozis tanısında büyük ilerlemelere yol açmıştır ancak hala kesin tanısı cerrahi sonrası histopatolojik incelemedir.[24,26] Endometriozis ve adenomyozis yakın akraba olan iki hastalıktır, birliktelikleri çok sık görülür.[9,27,28] Adenomyozis en sık olarak uterin leiyomyom (%50), sonra sırayla endometriozis (%11) ve endometrial polipler(%7) ile birliktelik gösterir.[29] Ayrıca, semptomlar, histoloji ve moleküler değişiklikler açısından bazı özellikleri paylaşırlar. Bununla birlikte, patogenezlerinde ve patojenik mediatörlerinde çeşitli farklılıklar vardır.[30,31]

En sık görülen bulgular, ağır menstrüel kanama ve dismenoredir. Yaklaşık %25-60 civarında görülür. Ağır menstrüel kanama, genişlemiş uterusun endometriyal yüzeyinin artması ve artmış vaskülarizasyon ile ilişkilidir, ağrı ise myometriyumdaki endometriyal adaların kanaması ve inflamasyondan kaynaklanabilir. Ayrıca preterm doğumu tetiklediğini bildiren çalışmalar vardır.[32]

İnfertilite, pek çok kaynakta adenomyozisin semptomları arasında geçse de aralarındaki ilişki net bir şekilde tanımlanmamıştır. Bazı yazarlar tarafından subfertiliteye yol açtığı düşünülmekle birlikte infertilite konusunda çelişkili görüşler vardır.[33] Adenomyozis ve infertilite arasındaki ilişkinin kanıtları; yapılan hayvan çalışmaları, disfonksiyonel junctional zon ve fertilite sonuçları, adenomyozisli hastaların IVF (in-vitro fertilizasyon) ve ICSI (intrastoplazmik sperm enjeksiyonu) sonuçları ve medikal ve/veya cerrahi tedavi sonrası gebelik sağlanmasıdır. İn vitro fertilizasyon hastaları üzerinde yapılan bir çalışmada, adenomyozis saptanan olgularda abortus oranları, adenomiyozis bulunmayan hastalara göre anlamlı olarak daha yüksek bulunmuştur.[34]

Disparoni bazı hastalarda mevcut olmakla birlikte, endometriozisin aksine disparoni, adenomyozis için tipik bir semptom değildir. Semptomlar tipik olarak 40-50 yaşlar arası gelişmektedir. Adenomyozis tanısı histolojik olarak konulsa da ayırıcı tanıda ultrasonografi ve manyetik rezonans görüntüleme (MRG) gibi çeşitli görüntüleme teknikleri faydalı olmaktadır.

GÖRÜNTÜLEME BULGULARI VE TANI

Adenomyozis hastalarından detaylı anamnez alınması çok önemlidir. Obstetrik öykü, önceki operasyon öyküsü mutlaka sorgulanmalıdır. Adenomyozis, özellikle dilatasyon&küretaj ve sezaryen sonrasında artmış oranda saptanmıştır.[35] Ağır menstrüel kanama ve kronik ağrıya yol açabilecek ilaç kullanımı sorgulanmalıdır. Bimanuel muayenede uterus mobil, global olarak büyümüş ve yumuşak olarak ele gelir. Laboratuar testi olarak, spesifik bir marker olmamakla birlikte ağır menstrüel kanaması olan kadınlarda anemi değerlendirmesi için hemogram ve obstetrik patolojileri ayırt etmek için beta hCG istenebilir.

Görüntüleme, tanı koymak için ilk başvurulan yöntemdir. Eskiden tanı koymak için görüntülemede ilk olarak MRG tercih edilirken, günümüzde hem maliyet hem de MRG ile benzer sensitivite ve spesifite oranlarına sahip olduğundan ilk tercih transvajinal ultrasonografidir.[36] MRG, şüphede kalınan vakalarda ve özellikle adenomyoma-uterin leiyomyom ayrımının önem arz ettiği vakalarda tercih edilmektedir.

Adenomyozisin; transvajinal ultrasonografi ile tanısı hakkında 2015 yılında Van Der Bosch ve ark. tarafından MUSA Konsensus'u yayınlanmıştır.[8] Bu konsensüste belirlenen adenomyozis ultrasonografi kriterleri; globüler olarak büyümüş uterus, uterusun anterior ve posterior duvarları arasından asimetrik kalınlaşma, myometriyal kistler, myometriumda hiperekojen adacıklar, yelpaze şeklinde gölgelenme, ekojenik subendometrial çizgiler ve tomurcuklar, artmış translezyonel vaskülarite, irregüler junctional zon ve kesintiye uğramış junctional zondur.[8] Bir hastada tek

bir ultrasonografik bulgu olabileceği gibi, birkaç tanesi bir arada da görülebilir. Globüler olarak büyümüş bir uterus genellikle diffüz adenomyoziste karşımıza çıkar (Resim 1). Uterusun anterior ve posterior duvarlarının asimetrik kalınlaşmasında genellikle posterior duvar daha kalın olarak saptanır (Resim 2). Adenomyozisin en patognomonik bulgusu, özellikle luteal fazda görülen myometrial kistlerin etrafındaki hiperekojen halodur (Resim 3). Bunun dışında myometriumda görülen hiperekojen adacıklar ve ekojenik subendometrial çizgiler ve tomurcuklanmalar bize kuvvetli şekilde adenomyozisi düşündürür. Şüphelenilen lezyon doppler ultrasonografi ile değerlendirildiğinde artmış bir translezyonel vaskülarite görülür (Resim 4). Bu özellikle adenomyozis-uterin leiyomyom ayrımında bize fayda sağlar. Ultrasonografi ile saptanan ters soru işareti belirtisi varlığı da adenomyozis ve/veya endometriozisi düşündürmektedir.[37] Bu belirtide; uterin korpus geriye doğru fleksiyonda, uterin fundus posterior pelvik kompartmana doğru bakmakta ve serviks yönü mesaneye doğru yönelmiş pozisyondadır.

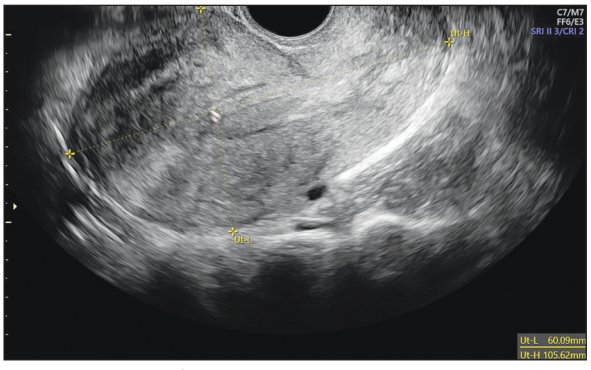

RESİM 1: Global olarak büyümüş uterus.

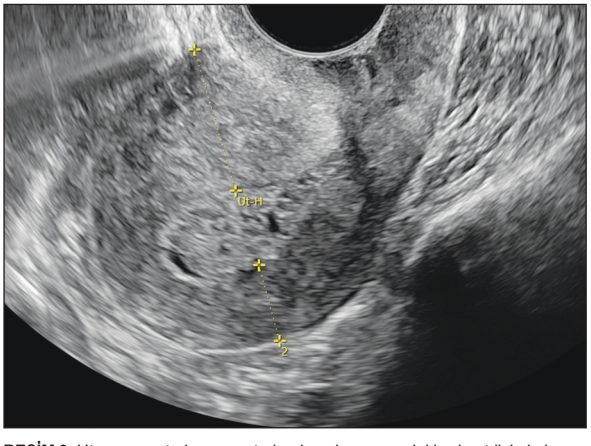

RESİM 2: Uterusun anterior ve posterior duvarları arasındaki asimetrik kalınlaşma

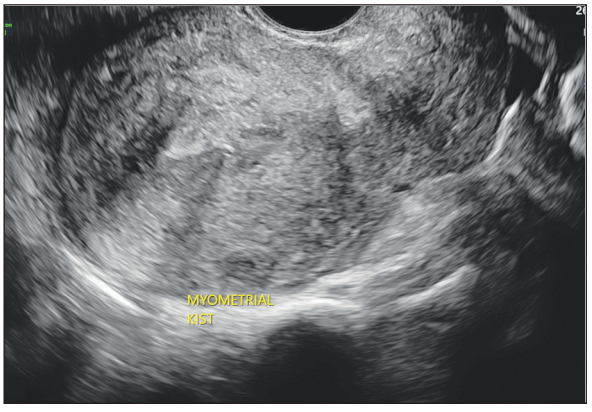

RESİM 3: Myometrial kist.

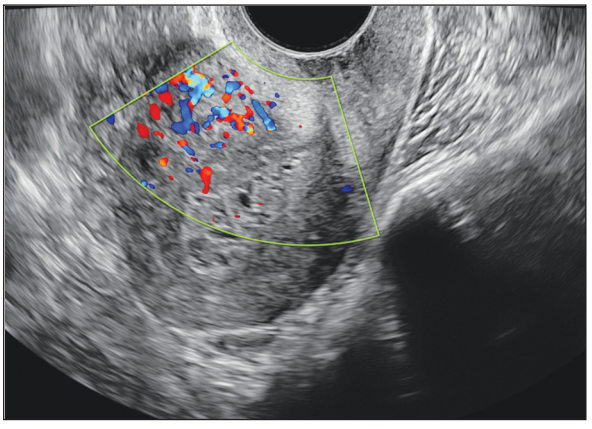

RESİM 4: Artmış translezyonel vaskülarite.

Junctional zon ise en iyi MRG ile görüntülenebilir. İrregüler veya kesintiye uğramış junctional zon hastalığın tanısında çok önemlidir (Resim 5). MRG ile junctional zon ölçümü yapılabilir. Junctional zon hiperplazisi tanıda adenomyozisi düşündürür. Junctional zonun >12 mm olması hastalığın tanısı olarak kabul edilir, <8 mm olması tanıyı dışlar.[38] Ayrıca MRG'de, endometriyum-subendometriyal myometriyum birimi bozulması saptanabilir. Bilgisayarlı tomografinin tanıda fazla yeri yoktur. Myometriyal bir hastalık olduğu için endometrial biyopsi tanıda faydasızdır. Ancak ağır menstrüel kanama varsa endometrial hiperplazi veya karsinomu dışlamak için düşünülebilir.

Ayrıca son yıllarda geliştirilen ultrasonografik teknolojilerden biri olan elastografi, dokuların sertliklerini ölçerek tanımlamayı amaçlayan bir sistemdir. Adenomyozis tanısında ve uterin leiyomyom

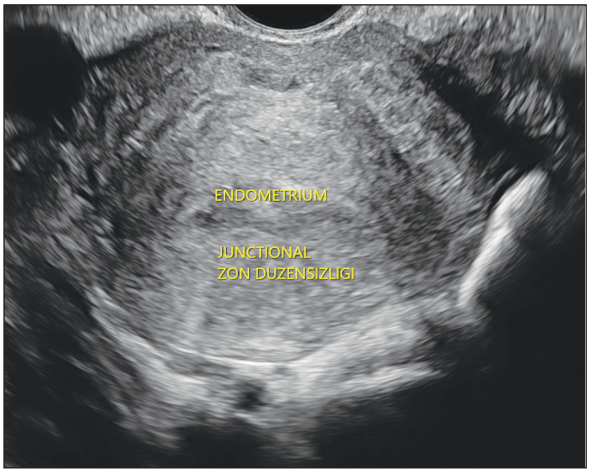

RESİM 5: Düzensiz junctional zon.

ayrımında kullanımı üzerine son zamanlarda yapılmış çalışmalar bulunmaktadır.[39] Elastografi konusunda adenomyozis tanı standartlarının net bir şekilde belirlenmemiş olmasından dolayı yaygın kullanıma henüz geçilememiştir.

AYIRICI TANI

Özellikle transvajinal ultrasonografi ile adenomyozis-myoma uteri ayrımı klinisyenler için kafa karıştırıcı olabilmektedir. Hastayı opere etme planı varsa öncesinde bu ayrım doğru bir şekilde yapılmalıdır. Adenomyoma veya uterin leiyomyomlar için mutlaka haritalama yapılmalıdır.

Uterin leiyomyomlar; yuvarlak hipoekoik ya da heterojen uterin kitle ile karakterizedir. Çevreleyen myometrium kompresyonu bir psödokapsül yaratır, sınırları genellikle belirlidir, klivajı vardır, kalsifikasyon görülebilir, sınırlarda gölgelenme yapabilirler ve periferal bir vaskülarizasyonu vardır.[40] Adenomyoziste ise; sınırlar belirsiz, farklı şekillerde olabilir, kalsifikasyon görülmez, kitle etkisi yaratmaz, multipl odakta gölgelenme yaparlar ve hipertrofik myometriumda yaygın vaskülarizasyona neden olurlar.[41] Her ne kadar ultrasonografi yaparken bu ayrımlara dikkat etsek de yanılma payı olduğu unutulmamalıdır. Haritalama yapılmadan ameliyata girilmemelidir. Uterin leiyomyom ve adenomyozisin ultrasonografik olarak ayırıcı tanısı Tablo 1'de özetlenmiştir.

TABLO 1: Ultrasonografik ayırıcı tanı.

Uterin Leiyomyom	Adenomyozis
Sınırları belirli	Sınırları belirsiz
Sferik şekilli	Farklı şekiller
Kitle etkisi yaratır	Kitle etkisi yok
Kalsifikasyon olabilir	Kalsifikasyon yok
Kitle sınırında gölgelenme	Multipl odaklarda gölgelenme
Periferal vaskülarizasyon	Hipertrofik myometriumda vaskülarizasyon

Klinik pratikte en sık leiyomyomlar ile karışıklığa düşsek de adenomyozisin ayırıcı tanısına daha pek çok hastalık girmektedir. Ağır menstrüel kanama, dismenore ve infertilite semptomlarının benzerliği nedeniyle FIGO'nun (Federal International Board of Gynecology) PALM-COEIN (polip, adenomyozis, leiyomyom, malignansi/hiperplazi, koagülopati, ovaryan disfonksiyon, endometrial, iyatrojenik, henüz sınıflandırılmamış) sınıflaması ayırıcı tanıda düşünülmelidir.[42] Ayrıca dismenore ve ağır menstrüel kanama yapan her durum ayırıcı tanıda düşünülebilir.

TEDAVİ

Tedavi seçiminde göz önünde bulundurulması gereken en önemli konu fertilite arzusudur. Adenomyozisin kesin tedavisi, histerektomidir. Diğer tedavi seçenekleri ise uterusu korurken, ağır menstrüel kanama ve dismenore gibi semptomları gidermeye yöneliktir.

Medikal tedavide; non-steroidal antienflamatuar ilaçlar siklooksijenaz enzim inhibisyonu yaparak prostaglandinleri baskılayarak dismenore semptomunda azalma yaratabilirler. Bunun dışında, hastanın uygunluk durumuna göre kombine oral kontraseptif, aromataz inhibitörü, dienogest, danazol, GnRH analogları, levonorgestrelli rahim içi araç tercih edilebilir.[43] Bu tedavi yöntemleri endometriyal proliferasyona yol açan östrojenik etkileri baskılamaktadırlar. Medikal tedaviler arasında, yan etki profili en az ve kullanımı en kolay olması nedeniyle levonorgestrel içeren rahim içi araç daha sık tercih edilmektedir. GnRH analogları ile kombine kullanılabilirler.

Uterus koruyucu rezeksiyon; gelecekte fertilite istemi olan hastalarda tercih edilmelidir. Bu yöntemin dezavantajı, konusunda uzman cerrahlar tarafından yapıldığında bile, gelecekteki bir gebelikte uterus rüptür oranının % 4 civarında olmasıdır. Sezaryen sonrası gebelikte ise tahmini rüptür riski %2'dir.[44] Bu rüptür ge-

nellikle gebeliğin 12-35. haftaları arasında görülmektedir ve bu oran sezaryen ya da laparotomik myomektomi geçiren hastalara göre daha yüksektir.[45] Ayrıca uterus koruyucu rezeksiyon sonrası anormal plasental invazyon riski de bildirilmiştir. Uterus koruyucu rezeksiyon geçiren kadınlar, diğer transmyometriyal cerrahi geçirmiş kadınlara göre gelecekteki hamilelik sırasında daha konservatif bir şekilde yönetilmelidir.

Cerrahi öncesi hasta mutlaka detaylı bir şekilde değerlendirilmeli ve transvajinal ve/veya MRG ile haritalama düzgün bir şekilde yapılmalıdır. Adenomyoma varsa genellikle laparoskopik teknik, diffüz adenomyozis varsa laparotomik teknik tercih edilebilir.[45] Adenomyomalar kolayca eksize edilmez, uterin leiyomyomlar gibi klivaj oluşturmaz, etrafında psödokapsülü yoktur, cerrahi sırasında klivaj elde etmeye çalışırken kanama sık görülür. Kanama nedeniyle özellikle laparoskopide cerrahi alanı görmek zorlaşır. Ayrıca adenomyotik uterusa sütur atmak da oldukça zordur. Laparoskopik adenomyomektomide; cerrahi basamaklar laparoskopik myomektomi ile aynıdır. Farkı; belirli bir cerrahi sınır olmaması, grasping ve traksiyonun zor olması ve adenomyozisin zengin bir vaskülarizasyona sahip olmasıdır.[46] Diffüz adenomyoziste uterus koruyucu yaklaşım zordur ve etkili değildir. Seçilen teknik cerrahın tecrübesiyle de büyük oranda ilişkilidir.

Adenomyomektomide cerrahi olarak pek çok teknik bulunmaktadır. Bunlardan en sık kullanılanları; uterus duvarının wedge rezeksiyonu, transvers H insizyon tekniği, uterusun asimetrik diseksiyonudur.[47] Ayrıca adenomyoma eksizyonu sonrası myometrium rekonstrüksiyonu için U-şekilli sutürler, overlapping flep metodu veya triple-flep metodu kullanılabilir.[47] Laparoskopik adenomyomektomide myometrium rekonstrüksiyonu olarak overlapping flep tekniğinde öncelikle kanamayı azaltmak için dokuya dilüe vazopresin solüsyonu enjeksiyonu yapılır. İkinci adımda, adenomyotik dokuya transvers insizyon yapılır ve monopolar makas ile adenomyotik doku eksize edilir. Serozal membran tarafındaki normal muskuler tabaka, üst ve alt serozal flap olarak bırakılır. Overlap olarak kapatılır.[48] 2018 yılında Osada ve ark. tarafından tanımlanan yeni bir metod ile myometrium rekonstrüksiyonunun daha sağlam olması için triple-flep yöntemi de tanımlanmıştır.[45] Adenomyomektomi sonrası gebelik isteyen kadınlarda histeroskopi ile kavite kontrol edilmeli ve gerekliyse in-vitro fertilizasyon tedavisine erken dönemde yönlendirilmelidir. Adenomyozis nedeniyle cerrahi geçirdikten sonra gebe kalan hastalarda 37. haftayı geçirmeden sezaryen planlanması önerilmektedir.

Histerektomi, adenomyozisin kesin tedavisidir.[45] Histerektomi prosedürü, benign jinekolojik nedenlerle yapılan histerektomiler ile aynıdır. Laparotomik, laparoskopik, vajinal ya da robotik olarak yapılabilir.

Uterin arter embolizasyonu, fertilitesini tamamlamış hastalarda adenomyozisle ilgili semptomların azaltılmasında etkili olabilir.[49] Bu yöntem ayrıca, histerektomi istemeyen veya kontrendikasyonları olan ve hormonal tedavinin başarısız olduğu kadınlara önerilebilir. Yapılan çalışmalarda, uterin arter embolizasyonunun uterus volümünde %25'e varan azalma sağlayabileceği ve ağır menstrüel kanama semptomunda klinik iyileşme yaratacağı söylenmektedir.[49] Bununla birlikte, bazı veriler, kalıcı veya tekrarlayan semptomlar için ek müdahale gerektiren hastalarda yüksek başarısızlık oranlarını göstermektedir. Endomyometriyal ablasyon da fertilitesini tamamlamış kadınlara önerilebilecek bir diğer yöntemdir.

Finansal Kaynak

Bu çalışma sırasında, yapılan araştırma konusu ile ilgili doğrudan bağlantısı bulunan herhangi bir ilaç firmasından, tıbbi alet, gereç ve malzeme sağlayan ve/veya üreten bir firma veya herhangi bir ticari firmadan, çalışmanın değerlendirme sürecinde, çalışma ile ilgili verilecek kararı olumsuz etkileyebilecek maddi ve/veya manevi herhangi bir destek alınmamıştır.

Çıkar Çatışması

Bu çalışma ile ilgili olarak yazarların ve/veya aile bireylerinin çıkar çatışması potansiyeli olabilecek bilimsel ve tıbbi komite üyeliği veya üyeleri ile ilişkisi, danışmanlık, bilirkişilik, herhangi bir firmada çalışma durumu, hissedarlık ve benzer durumları yoktur.

Yazar Katkıları

Fikir/Kavram: *Begüm Ertan;* ***Tasarım:*** *Begüm Ertan;* ***Denetleme/Danışmanlık:*** *Aslı Akdöner;* ***Veri Toplama ve/veya İşleme:*** *Begüm Ertan, Aslı Akdöner, Onur Yavuz, Ezgi Bilici;* ***Analiz ve/veya Yorum:*** *Begüm Ertan;* ***Kaynak Taraması:****Begüm Ertan, Aslı Akdöner, Onur Yavuz, Ezgi Bilici;* ***Makalenin Yazımı:*** *Begüm Ertan;* ***Eleştirel İnceleme:*** *Aslı Akdöner, Erkan Çağlıyan.*

KAYNAKLAR

1. Bird CC, McElin TW, Manalo-Estrella P. The elusive adenomyosis of the uterus--revisited. Am J Obstet Gynecol. [Crossref]
2. Siegler AM, Camilien L. Adenomyosis. J Reprod Med. 1994 Nov;39(11):841-53.
3. Garcia L, Isaacson K. Adenomyosis: review of the literature. J Minim Invasive Gynecol. 2011;18(4):428-37. [Crossref] [PubMed]
4. Benagiano G, Habiba M, Brosens I. The pathophysiology of uterine adenomyosis: an update. Fertil Steril. 2012 Sep;98(3):572-9. [Crossref] [PubMed]
5. Devlieger R, D'Hooghe T, Timmerman D. Uterine adenomyosis in the infertility clinic. Hum Reprod Update. 2003;9(2):139-47. [Crossref] [PubMed]
6. Shrestha A, Shrestha R, Sedhai LB, Pandit U. Adenomyosis at hysterectomy: prevalence, patient characteristics, clinical profile and histopatholgical findings. Kathmandu Univ Med J (KUMJ). 2012;10(37):53-6. [Crossref] [PubMed]
7. Kishi Y, Suginami H, Kuramori R, Yabuta M, Suginami R, Taniguchi F. Four subtypes of adenomyosis assessed by magnetic resonance imaging and their specification. Am J Obstet Gynecol. 2012 Aug;207(2):114.e1-7. [Crossref] [PubMed]
8. Van den Bosch T, Dueholm M, Leone FPG, Valentin L, Rasmussen CK, Votino A, et al. Terms, definitions and measurements to describe sonographic features of myometrium and uterine masses: a consensus opinion from the Morphological Uterus Sonographic Assessment (MUSA) group. Ultrasound Obstet Gynecol Off J Int Soc Ultrasound Obstet Gynecol. 2015 Sep;46(3):284-98. [Crossref] [PubMed]
9. Chapron C, Tosti C, Marcellin L, Bourdon M, Lafay-Pillet M-C, Millischer A-E, et al. Relationship between the magnetic resonance imaging appearance of adenomyosis and endometriosis phenotypes. Hum Reprod. 2017 Jul;32(7):1393-401. [Crossref] [PubMed]
10. Takeuchi H, Kitade M, Kikuchi I, Kumakiri J, Kuroda K, Jinushi M. Diagnosis, laparoscopic management, and histopathologic findings of juvenile cystic adenomyoma: a review of nine cases. Fertil Steril. 2010 Aug;94(3):862-8. [Crossref] [PubMed]
11. García-Solares J, Donnez J, Donnez O, Dolmans M-M. Pathogenesis of uterine adenomyosis: invagination or metaplasia? Fertil Steril. 2018 Mar;109(3):371-9. [Crossref] [PubMed]
12. Novellas S, Chassang M, Delotte J, Toullalan O, Chevallier A, Bouaziz J, et al. MRI characteristics of the uterine junctional zone: from normal to the diagnosis of adenomyosis. AJR Am J Roentgenol. 2011 May;196(5):1206-13. [Crossref] [PubMed]
13. Barbanti C, Centini G, Lazzeri L, Habib N, Labanca L, Zupi E, et al. Adenomyosis and infertility: the role of the junctional zone. Gynecol Endocrinol Off J Int Soc Gynecol Endocrinol. 2021 Jul;37(7):577-83. [Crossref] [PubMed]
14. Urabe M, Yamamoto T, Kitawaki J, Honjo H, Okada H. Estrogen biosynthesis in human uterine adenomyosis. Acta Endocrinol (Copenh). 1989 Aug;121(2):259-64. [Crossref] [PubMed]
15. Ezaki K, Motoyama H, Sasaki H. Immunohistologic localization of estrone sulfatase in uterine endometrium and adenomyosis. Obstet Gynecol. 2001 Nov;98(5 Pt 1):815-9. [Crossref] [PubMed]
16. Kitawaki J, Kado N, Ishihara H, Koshiba H, Kitaoka Y, Honjo H. Endometriosis: the pathophysiology as an estrogen-dependent disease. J Steroid Biochem Mol Biol. 2002 Dec;83(1-5):149-55. [Crossref]
17. Templeman C, Marshall SF, Ursin G, Horn-Ross PL, Clarke CA, Allen M, et al. Adenomyosis and endometriosis in the California Teachers Study. Fertil Steril. 2008 Aug;90(2):415-24. [Crossref] [PubMed] [PMC]
18. Parazzini F, Vercellini P, Panazza S, Chatenoud L, Oldani S, Crosignani PG. Risk factors for adenomyosis. Hum Reprod. 1997 Jun;12(6):1275-9. [Crossref] [PubMed]
19. Yeh C-C, Su F-H, Tzeng C-R, Muo C-H, Wang W-C. Women with adenomyosis are at higher risks of endometrial and thyroid cancers: A population-based historical cohort study. PLoS One. 2018;13(3):e0194011. [Crossref] [PubMed] [PMC]
20. Parker JD, Leondires M, Sinaii N, Premkumar A, Nieman LK, Stratton P. Persistence of dysmenorrhea and nonmenstrual pain after optimal endometriosis surgery may indicate adenomyosis. Fertil Steril. 2006 Sep;86(3):711-5. [Crossref] [PubMed]
21. Vercellini P, Consonni D, Dridi D, Bracco B, Frattaruolo MP, Somigliana E. Uterine adenomyosis and in vitro fertilization outcome: a systematic review and meta-analysis. Hum Reprod. 2014 May;29(5):964-77. [Crossref] [PubMed]
22. Naftalin J, Hoo W, Pateman K, Mavrelos D, Foo X, Jurkovic D. Is adenomyosis associated with menorrhagia? Hum Reprod. 2014 Mar;29(3):473-9. [Crossref] [PubMed]
23. Guo S-W, Mao X, Ma Q, Liu X. Dysmenorrhea and its severity are associated with increased uterine contractility and overexpression of oxytocin receptor (OTR) in women with symptomatic adenomyosis. Fertil Steril. 2013 Jan;99(1):231-40. [Crossref] [PubMed]
24. Gordts S, Grimbizis G, Campo R. Symptoms and classification of uterine adenomyosis, including the place of hysteroscopy in diagnosis. Fertil Steril. 2018 Mar;109(3):380-388.e1. [Crossref] [PubMed]
25. Lazzeri L, Di Giovanni A, Exacoustos C, Tosti C, Pinzauti S, Malzoni M, et al. Preoperative and Postoperative Clinical and Transvaginal Ultrasound Findings of Adenomyosis in Patients With Deep Infiltrating Endometriosis. Reprod Sci. 2014 Aug;21(8):1027-33. [Crossref] [PubMed]
26. Bazot M, Daraï E. Role of transvaginal sonography and magnetic resonance imaging in the diagnosis of uterine adenomyosis. Fertil Steril. 2018 Mar;109(3):389-97. [Crossref] [PubMed]
27. Kunz G, Beil D, Huppert P, Noe M, Kissler S, Leyendecker G. Adenomyosis in endometriosis--prevalence and impact on fertility. Evidence from magnetic resonance imaging. Hum Reprod. 2005 Aug;20(8):2309-16. [Crossref] [PubMed]
28. Leyendecker G, Bilgicyildirim A, Inacker M, Stalf T, Huppert P, Mall G, et al. Adenomyosis and endometriosis. Re-visiting their association and further insights into the mechanisms of autotraumatisation. An MRI study. Arch Gynecol Obstet. 2015 Apr;291(4):917-32. [Crossref] [PubMed] [PMC]
29. Struble J, Reid S, Bedaiwy MA. Adenomyosis: A Clinical Review of a Challenging Gynecologic Condition. J Minim Invasive Gynecol. 2016 Feb;23(2):164-85. [Crossref] [PubMed]
30. Li B, Chen M, Liu X, Guo S-W. Constitutive and tumor necrosis factor-α-induced activation of nuclear factor-κB in adenomyosis and its inhibition by andrographolide. Fertil Steril. 2013 Aug;100(2):568-77. [Crossref] [PubMed]
31. Donnez O, Orellana R, Van Kerk O, Dehoux J-P, Donnez J, Dolmans M-M. Invasion process of induced deep nodular endometriosis in an experimental baboon model: similarities with collective cell migration? Fertil Steril. 2015 Aug;104(2):491-7.e2. [Crossref] [PubMed]
32. Juang C-M, Chou P, Yen M-S, Twu N-F, Horng H-C, Hsu W-L. Adenomyosis and risk of preterm delivery. BJOG. 2007 Feb;114(2):165-9. [Crossref] [PubMed]
33. Dueholm M. Uterine adenomyosis and infertility, review of reproductive outcome after in vitro fertilization and surgery. Acta Obstet Gynecol Scand. 2017 Jun;96(6):715-26. [Crossref] [PubMed]
34. Imaoka I, Ascher SM, Sugimura K, Takahashi K, Li H, Cuomo F, et al. MR imaging of diffuse adenomyosis changes after GnRH analog therapy. J Magn Reson Imaging. 2002 Mar;15(3):285-90. [Crossref] [PubMed]
35. Taran FA, Stewart EA, Brucker S. Adenomyosis: Epidemiology, Risk Factors, Clinical Phenotype and Surgical and Interventional Alternatives to Hysterectomy. Geburtshilfe Frauenheilkd. 2013 Sep;73(9):924-31. [Crossref] [PubMed] [PMC]
36. Meredith SM, Sanchez-Ramos L, Kaunitz AM. Diagnostic accuracy of transvaginal sonography for the diagnosis of adenomyosis: systematic review and metaanalysis. Am J Obstet Gynecol. 2009 Jul;201(1):107.e1-6. [Crossref] [PubMed]
37. Zannoni L, Ambrosio M, Raimondo D, Arena A, Del Forno S, Borghese G, et al. Question Mark Sign and Transvaginal Ultrasound Uterine Tenderness for the Diagnosis of Adenomyosis: A Prospective Validation. J ultrasound Med Off J Am Inst Ultrasound Med. 2020 Jul;39(7):1405-12. [Crossref] [PubMed]
38. Reinhold C, Tafazoli F, Mehio A, Wang L, Atri M, Siegelman ES, et al. Uterine adenomyosis: endovaginal US and MR imaging features with histopathologic correlation. Radiogr a Rev Publ Radiol Soc North Am Inc. 1999 Oct;19 Spec No:S147-60. [Crossref] [PubMed]
39. Görgülü FF, Okçu NT. Which imaging method is better for the differentiation of adenomyosis and uterine fibroids? J Gynecol Obstet Hum Reprod. 2021 May;50(5):102002. [Crossref] [PubMed]
40. Fascilla FD, Cramarossa P, Cannone R, Olivieri C, Vimercati A, Exacoustos C. Ultrasound diagnosis of uterine myomas. Minerva Ginecol. 2016 Jun;68(3):297-312.
41. Van den Bosch T, Van Schoubroeck D. Ultrasound diagnosis of endometriosis and adenomyosis: State of the art. Best Pract Res Clin Obstet Gynaecol. 2018 Aug;51:16-24. [Crossref] [PubMed]
42. Deneris A. PALM-COEIN Nomenclature for Abnormal Uterine Bleeding. J Midwifery Womens Health. 2016 May;61(3):376-9. [Crossref] [PubMed]
43. Pontis A, D'Alterio MN, Pirarba S, de Angelis C, Tinelli R, Angioni S. Adenomyosis: a systematic review of medical treatment. Gynecol Endocrinol Off J Int Soc Gynecol Endocrinol. 2016 Sep;32(9):696-700. [Crossref] [PubMed]
44. Bujold E, Gauthier RJ, Hamilton E. Maternal and perinatal outcomes associated with a trial of labor after prior cesarean delivery. J Midwifery Womens Health. 2005;50(5):363-4. [Crossref] [PubMed]
45. Osada H. Uterine adenomyosis and adenomyoma: the surgical approach. Fertil Steril. 2018 Mar;109(3):406-17. [Crossref] [PubMed]
46. Grimbizis GF, Mikos T, Zepiridis L, Theodoridis T, Miliaras D, Tarlatzis BC, et al. Laparoscopic excision of uterine adenomyomas. Fertil Steril. 2008 Apr;89(4):953-61. [Crossref] [PubMed]
47. Grimbizis GF, Mikos T, Tarlatzis B. Uterus-sparing operative treatment for adenomyosis. Fertil Steril. 2014 Feb;101(2):472-87. [Crossref] [PubMed]
48. Takeuchi H, Kitade M, Kikuchi I, Shimanuki H, Kumakiri J, Kitano T, et al. Laparoscopic adenomyomectomy and hysteroplasty: a novel method. J Minim Invasive Gynecol. 2006;13(2):150-4. [Crossref] [PubMed]
49. Kitamura Y, Allison SJ, Jha RC, Spies JB, Flick PA, Ascher SM. MRI of adenomyosis: changes with uterine artery embolization. AJR Am J Roentgenol. 2006 Mar;186(3):855-64. [Crossref] [PubMed]